



CENTRO MÉDICO VITALUZ

BURCAL E.I.R.L

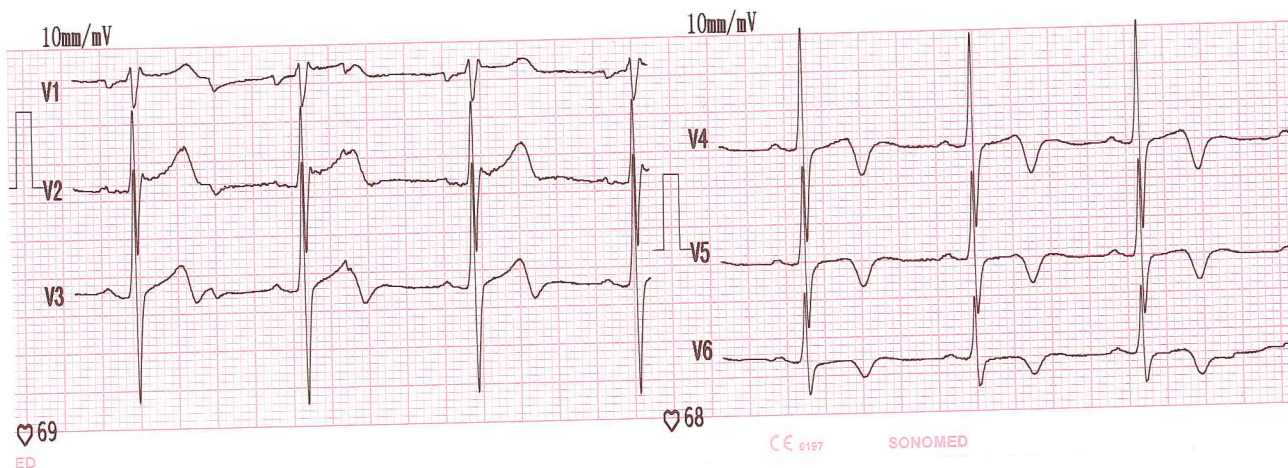
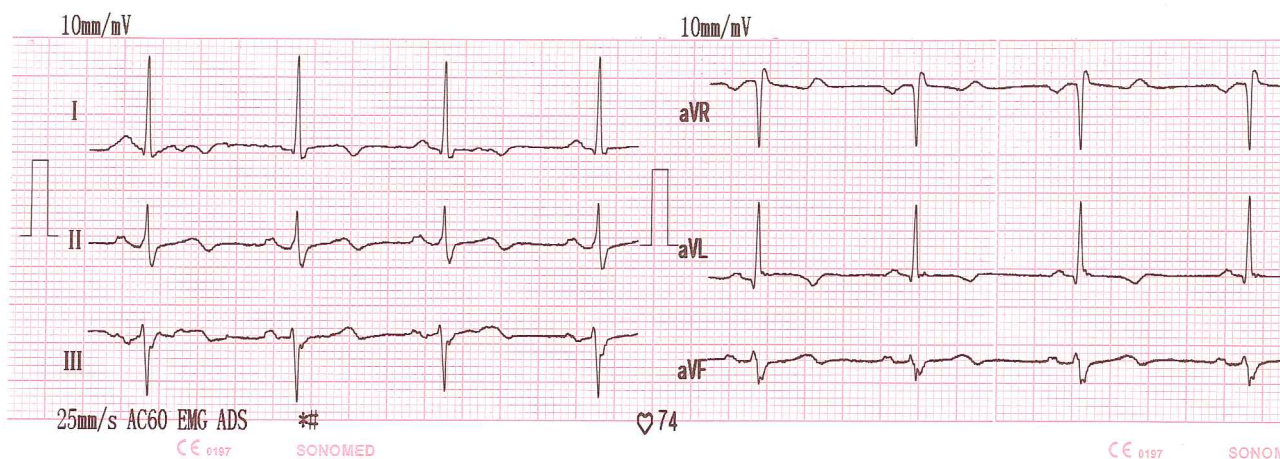
Apellidos y Nombres: SONDOVAL CORDERO Luis Alberto

Fecha: 05-11-18

Edad: 42

Sexo: M() F()

Electrocardiograma



Nombre: _____	Frec.Ventric.(lpm): 70	<Resultado del análisis del ECG>
I.D.: 000670	Interv. PR (ms): 138	800 Ritmo Sinusal Normal
Sexo: <u>H</u>	Interv. P/QRS/T (ms): 90 94 178	401 Intervalo P-R corto
Edad(A): 42	Interv. QT/QTc (ms): 397 429	601 T Anormal
Altura(cm): 165	je P/QRS/T (Grados): 34 -26 106	311 Hipertrofia Ventriculo Izquierdo
Peso(Kg): 80	Amp. RV1/SV5 (mV): 0.16 0.76	
PS (mmHG): 140/90	Amp. RV5/SV1 (mV): 1.24 0.33	
05-11-2018 00:39	V3.2.2	Técnico: _____
		Nota: Informe no confirmado Revisado por: _____

CE 0197 SONOMED